UEBER EINE MISSBILDUNG

MIT

PERINEALBRUCH UND OFFENER BLASE.

INAUGURAL-DISSERTATION

VON

G. KRÜGER

IN ROSTOCK.

ROSTOCK.

DRUCK VON J. G. TIEDEMANN.

1872.

Digitized by the Internet Archive
in 2026

https://archive.org/details/IA41553622_0269

Am 11. Februar 1872 wurde vom Herrn Dr. Wagner aus Ribnitz an die hiesige geburtshülfliche Klinik eine Missbildung geschickt, deren Beschreibung mir Tags darauf durch die Güte des Herrn Professor Winckel als Dissertationsthema übergeben wurde. Die Missbildung betrifft ein neugeborenes männliches Kind, welches wohl werth ist, genauer beschrieben zu werden, da ein gleiches noch nirgends, ein ähnliches nur in der Monatsschrift für Geburtskunde und Frauenkrankheiten Band 26, 1866, pag. 244 ff vom Herrn Rose erwähnt ist. Was zunächst, um es kurz zu bemerken, die Eltern des Kindes betrifft, so habe ich durch Herrn Dr. Wagner erfahren, dass beide stets gesund waren. Die Mutter, Lisette Burmeister, Dienstmädchen in Ribnitz, machte glücklich unter Leitung der Hebamme die Geburt durch. Dieselbe geschah in erster Schädellage und verlief innerhalb weniger Stunden. Placenta und Nabelschnur boten angeblich nichts Besonderes. Das Kind lebte 40 Stunden und wurde nach dem Tode vom Herrn Dr. Wagner, welcher selbst erst 36 Stunden post partum dazu kam, sofort nach Rostock geschickt. Am nächsten Morgen wurde das Kind genauer untersucht und fand sich folgendes:

Die Leiche trägt die Zeichen einer fast ausgetragenen Frucht an sich; dieselbe wiegt 2, 16 Kilo, ist 43 Ctm. lang. Am reichlich behaarten Kopf, dessen Durchmesser Frontooccipital Umfang 31 Ctm., Bitemporal D. 8, 25. Biparietal D. 8, 5. Gerader D. 11, 25. Grosser schräger D. 12, 25. Kleiner schräger D. 9, 25 betrugen, an den Armen, Händen und Fingern, deren Gefühlsfläche von den Nägeln überragt wird, am Rücken und an den Seitentheilen, sowie an Brust und Bauch bis zum Nabel und von der Schenkelbeuge abwärts bis zu den Füssen finden sich keine Abnormitäten. Der Nabelschnurrest 5 Ctm. lang, bildet ein dünnes, schwarz-

bräunliches, welkes Band, welches sich in die Bauchdecken in einer Breite von $2^1/_2$ Ctm. inserirt. Die Insertion dieser augenblicklich etwa 5 Mm. dicken Schnur wird nach oben, wie gewöhnlich, von einem scharfen Epidermisring der Haut eingefasst, nach unten geht die bräunliche Farbe der Nabelschnur direct in die etwas eingetrocknete Schleimhaut von derselben Farbe über. Nur von der rechten Seite der breiten Insertionsstelle verläuft ein ganz schmaler 2 Mm. breiter Epidermisstreif ungefähr bis zur Mitte der Insertion der Nabelschnur cf. Fig. 1 e. Auf der linken Seite ist die Gränze zwischen Haut und Schleimhaut in gleicher Höhe mit der Insertionsstelle der Nabelschnur. Unterhalb der letzteren beginnt ein Tumor, welcher von dort bis zum Steissbein reicht. In der Figur 1 musste ich denselben etwas herabgesunken zeichnen, da derselbe vermöge seiner Schwere nach hinten sank, nachdem zur Section in der Mittellinie des Körpers ein verticaler Schnitt und 3 Ctm. oberhalb der Insertionsstelle des Nabels ein Horizontalschnitt gemacht war. Man müsste daher, um sich ein genaues Bild der Verhältnisse vor der Section zu verschaffen, die vordere Bauchwand so weit nach aufwärts gezogen denken, dass die Nabelschnurinsertion nicht, wie in meiner Figur in gleicher Höhe liegt mit dem durch ein † bezeichneten Tuberculum offis pubis, sondern ungefähr $1^1/_2$ Ctm. höher. Auch will ich hier gleich erwähnen, dass ich alle Figuren in natürlicher Grösse gezeichnet und lithographirt habe, mithin auch alle angegebenen Maasse direct auf meine Figur zu beziehen sind.

Der Tumor wird nach oben in der Mitte, wie bereits erwähnt, von der Nabelschnurinsertion und dem schmalen Hautstreifen begränzt und nach den Seiten hin durch Bogenlinien, welche von der Insertionsstelle der Nabelschnur zuerst in horizontaler Richtung, dann mehr nach abwärts verlaufen, und unmittelbar unterhalb der durch die Haut durchzufühlenden Tubercula oss. pub. gerade in der Mitte von 2 Körpern verlaufen, deren jeder $^1/_2$ penis und $^1/_2$ praeputium darstellt. Nach aussen von der beschriebenen Linie und

vorne gerade auf der Höhe des praeputium beginnend, findet sich beiderseits Epidermis; die glans penis ist von bräunlicher Schleimhaut bedeckt. Eine Oeffnung auf der Höhe der glans findet sich nicht; auch ist an der medianen Seite kein Schleimhautcanal sichtbar, nur ist auf jeder Seite an der glans eine haarfeine Oeffnung, durch welche man auch mit der feinsten Sonde nicht tiefer eindringen kann. Beide Oeffnungen schienen alsbald blind zu endigen. Lateral dieser beiden als $^1/_2$ penis beschriebenen Körper findet sich jederseits ein halber leerer Hodensack s. Fig. 1 auf dessen Höhe die Gränze zwischen Haut und Schleimhaut weiter verläuft, um dann von dort zwischen den Schenkeln durch in Kreisbogenform cf. Fig. 2 zum Steissbein zu gelangen. Letzteres kann man an einer Stelle durchfühlen, und von dort aus den weiteren Verlauf von rechts nach links mit Sicherheit bestimmen. Derselbe ist stark umgewälzt, und vom Kreuzbein losgelöst. Oberhalb des Steissbeins unterhalb des Kreuzbeins ist in Folge dessen auch eine für die Spitze des kleinen Fingers tiefe Lücke fühlbar. Oberhalb der Lücke sind 2 von dem grossen Tumor getrennte graubläuliche Blasen sichtbar, eine etwa 4 β grosse in der Mittellinie unmittelbar oberhalb des Steissbeins gelegen, die andere von Bohnengrösse liegt auf der rechten Seite der eben erwähnten. Beide sind durch eine Brücke getrennt und prall mit Serum gefüllt. Die Ränder des grossen Tumors, sowie dieser letzten 2 Blasen sind scharf. Nirgends finden sich Narben, Spuren von stattgefundenen Zerreissungen und Verletzungen, sondern es sind die Ränder, namentlich auf der vorderen Seite des grossen Tumors bei ihrer Schärfe gradlinig, nicht gezackt; während besonders auf der rechten hinteren Seite cf. Fig. 2 unterhalb des Steissbeins die Schleimhaut in Lücken und Falten von der Epidermis zur Höhe des Tumors hinübergespannt ist.

Der Tumor hat eine fluctuirende Consistenz, und ist überall gleich weich anzufühlen. Sein Umfang beträgt 19 Ctm., sein Durchmesser 7 Ctm. Er ist überall von einer Epithel tragenden Haut überzogen und hat nach dem Liegen

in schwachem Spiritus eine gleichmässig bräunliche Farbe angenommen, welche anfänglich, je nachdem der Praeparat einen Augenblick der Luft ausgesetzt war, bald mehr grünlich, bald braun und trocken erschien, sich aber im jetzigen Zustande nur um so deutlicher von der cutis differenzirt. Betrachtet man seine Oberfläche genauer, so lässt sich dieselbe vom Nabel bis zum Steissbein in 3 Theile theilen, von denen der erste vom Nabelband bis zur Falte a Fig. 1, der 2. von dieser Stelle bis zur 2. Falte b Fig. 2, der 3. von hier bis zum Steissbein o. c. Fig. 2 reicht. Die erste Partie zwischen Nabelband und Falte a 8 Ctm. breit, 3 Ctm. hoch, lässt sich nun von rechts nach links wiederum in 3 ziemlich gleich grosse Theile theilen, einen rechten, etwa wallnussgrossen Tumor, welcher über die Peripherie des grossen Tumors etwas hervortritt, ein Mittelstück, und ein linken Tumor, welcher um ein geringes grösser ist, wie der rechte und ebenso wie dieser aus der Oberfläche des ganzen Tumors etwas hervortritt. Betrachtet man nun zunächst den rechten kleinen Tumor genauer, so finden sich an ihm aufsitzend und leicht hin und her beweglich 4 kleine etwa hanfkorn bis erbsen grosse bräunliche solide Knötchen. Unmittelbar aber unter dem unteren Rand des am meisten nach rechts gelegenen Knötchens findet sich eine für eine feine Sonde durchgängige schlitzförmige Oeffnung u Fig. 1, durch welche man ohne viele Schwierigkeit allmählich bis zur Niere durch den 8 Ctm. langen ureter, welcher sich in seinem Verlauf in etwas bogenförmig der linea innominata anschmiegt, vordringen kann, cf. Fig. 3 u. Von ganz derselben Farbe ist der etwas grössere Tumor linkerseits; dieselbe dünne Wandung ist auch hier; nur fehlen die 4 Knötchen und die ureterenmündung liegt daher auf dieser Seite frei zu Tage, u. Fig. 1. Das Mittelstück $2^1/_2$ Ctm. breit, hat eine derbere Consistenz, wie die Seiten, etwas erhabene Ränder, wodurch es sich mehr gegen die Seiten markirt, wird oben durch den bereits beschriebenen Epidermisstreif begränzt, bildet unten die Gränze und Umfassung des 2. Theiles ab, und ist

in der Mitte etwas streifig, so dass es die beiden Seiten förmlich zu umfassen scheint. Im oberen Theil ist dieses Mittelstück mit der Hinterwand verbunden, während man unten leicht mit einer ziemlich starken Sonde von der rechten Seite zur linken gelangen kann. (In Figur 1 ist eine Sonde durch den Canal hindurchgeführt). Es ist also von dieser Brücke ein Schleimhautcanal, im aufgeschnittenen Zustande 3 Ctm. breit, bedeckt durch den die rechte und linke Seite communiciren. Den Hauptbestandtheil der mittleren Abtheilung bildet ein innen aus Peritoneum, aussen aus bindegewebiger durchscheinender Haut bestehender Beutel, welcher als dünner Sack zwischen einer derben Umfassung herausgetrieben ist. Letztere wird von dem Mittelstück der ersten Abtheilung, von der soeben beschriebenen Brücke gebildet. Diese nämlich begränzt nach vorn den Sack m und umfasst dann nach den Seiten hin ausstrahlend nach dem Körper zu die beiden Blasenhälften, nach den Füssen zu windet es sich seitlich an den Schenkeln durch und geht in die dritte Abtheilung, welche ich erst von der Falte b bis zum Steissbein annahm, über. Das ganze Mittelstück stellt mithin nur einen Sack dar, welcher zwischen der ersten uud letzten Abtheilung und deren seitlicher Verbindung herausgetrieben ist. Die ganze Wandung des Mittelstücks ist dünne, lässt Darmschlingen durchscheinen und hat an seinem hinteren Theil, nahe der starken Falte b ein solides erbsengrosses Knötchen z Fig. 2 aufsitzen. Die hinterste Abtheilung endlich stellt eine Decke dar, welche den Tumor schliesst. Diese Membran ist weit dicker, wie die des mittleren Theiles, hängt wie bereits bemerkt mit den seitlichen an den Schenkeln hinlaufenden Ausläufern des Mittelstückes der ersten Abtheilung zusammen, lässt ebenso, wie die mittlere Abtheilung Darmschlingen durchscheinen und setzt sich seitlich an die cutis an, nur dass hier nicht ein gradliniger Uebergang stattfindet, sondern dass sich rings um den ganzen Tumor herum eine Vertiefung gebildet hat, welche theilweise durch spangenartige Verbindungen unterbrochen ist. An der rechten Seite,

gerade am Uebergang des seitlichen Verbindungsstreifens in die hintere Abtheilung findet sich dem Schenkel zugewandt eine für den kleinen Finger leicht passirbare länglich ovale, im Längsdurchmesser von vorne nach hinten verlaufende weite Mastdarmmündung Fig. 1 und 2 y.

Am Kreuzbein und an der Wirbelsäule fanden sich keine Abnormitäten.

Bei der 12. II 72. vorgenommenen Section in der geburtshülflichen Klinik fand sich bei Eröffnung des Thorax, dass die Lungen nicht völlig zurückwichen. Dieselben waren dunkelblauroth, stellenweise marmorirt. Die vorderen Ränder beider Lungen bedeckten zum Theil den Herzbeutel. Das Lungenparenchym war theilweise lufthaltig, von anderen Stellen sanken kleine Stückchen im Wasser unter. Am Herzen fanden sich keine Abnormitäten. Nachdem durch die bereits erwähnten Schnitte, Fig. 1, die Bauchhöhle eröffnet worden, zeigte sich die Leber in der rechten Seite ganz bedeutend vergrössert, besonders der rechte Lappen ist hypertrophisch und ragt mit seinem unteren Rande bis an das rechte Schambein hinan. Der rechte Lappen ist nach links hin durch einen tiefen Einschnitt begränzt, in den sich vom Nabel her die Vena umbilicalis einsenkt. Die Leber ist 9½ Ctm. breit, 10 Ctm. lang, in der Mitte geknickt, so dass beide Leberlappen einen Winkel mit einander bilden. Die Dicke der Leber beträgt 4 Ctm. Nach links quillt unter der Leber der durch Luft ausgedehnte Magen hervor, der mit seinem Pylorustheil fast bis in die Nabelgegend reicht. Unterhalb des Magens findet sich eine Reihe von Dünndarmschlingen mitgelblichem Inhalt die allein den äusseren Tumor ausfüllen; nach Extraction derselben callabirt der Sack Fig. 3 und tritt jetzt deutlich der Mastdarm hervor mit seiner Mündung an der rechten Seite des mittleren Theils. Der Dünndarm ist 260 Ctm. lang, Dick und Mastdarm 26 Ctm. Die Nieren sind nicht vergrössert. Das ureterenlumen misst im aufgeschnittenen Zustande 5 Mm. Die Schambeinkörper stehen ohne Bandverbindung 8 Ctm. auseinander. Unmittelbar

an ihrem inneren Ende liegen jederseits die Testikel, cf. Fig 3 t.

Wir haben in diesem Falle also eine mehr denn 3fach vergrösserte Leber, welche durch ihr ungeheures Wachsthum den übrigen Bauchinhalt und von diesem natürlich den beweglichsten, den Darm nach abwärts drängen musste. So gab sie zunächst den Grund zur Hernienbildung und verursachte bei dem noch unentwickelten und nicht haltbaren Knochensystem in diesem Falle die Bildung einer grossen Perinealhernie, welche zwischen beiden Schenkeln den mittleren Theil des Tumors bildet, nach vorne vom Mitteltheil zwischen beiden halben Blasen, nach hinten von der festen Decke mit dem Mastdarm begränzt ist. Da an dieser Stelle zuerst die Bauchwand nachgab, und nachdem erst der Anfang gemacht war, immer mehr nachgeben musste, so erklärt sich auch daraus die ungeheure Grösse des Bruchs und ferner, dass die diesen Bruchsack bekleidende Haut am dünnsten ist und rings von der festeren Platte im Kreise als Sack ringförmig umfasst wird. Mit dieser Störung aber mit dem Eindringen aller Darmschlingen ins kleine Becken mussten ganz nothwendiger Weise noch andere Folgen verbunden sein. Bei dem allseitig gegen das kleine Becken durch den abnormen Inhalt ausgeübten Druck konnten sich die Knochen unmöglich normal weiter entwickeln. Eine Diastase der Schambeine, denn hier ist eine Sprengung des Beckens am leichtesten möglich, musste ganz nothwendig die Folge des Drucks sein und in Folge der Diastase konnten sich in diesem Falle auch nicht die hinter der Symphyse gelegenen Theile in normaler Weise entwickeln. Ob dies nun vielleicht die Folge eines Zuges von beiden Schambeinkörpern, oder ob es nur Folge eines Drucks von einem oder ob beide Momente zugleich zu den weiteren Störungen Veranlassung gegeben haben, ist nicht zu eruiren. Die erste Störung in Folge der Diastase, um dies hier gleich zu erwähnen, musste natürlich sein, dass sich eine gänzliche Spaltung aller Theile, die normaler Weise vor der Symphyse liegen, ausbilden musste; daher findet

sich auf jeder Seite ein halber Hodensack und ein halber Penis. Die glans sowohl, wie das praeputium sind, wenn das Präparat in Spiritus gelegen hat und an diesen Theilen nichts verzerrt ist, beiderseits ganz vollkommen symmetrisch, gerade auf der Höhe findet sich der Uebergang von Haut in Schleimhaut und man würde, wenn es möglich wäre die Theile beiderseits in gehöriger Weise zu lösen oder die Knochen an einanderzubringen, beide Hälften so genau vereinigen können, dass weder ein Substanzverlust, noch auch eine überschüssige Hautfalte vorhanden sein würde. Was die Theile anlangt, die normal hinter, in vorliegendem Falle zwischen beiden Schambeinen liegen, anlangt, so kann ein Zweifel, dass es überhaupt 2 Blasenhälften sind, hier nicht obwalten. In jeder Hälfte mündet ein ureter; beide Hälften communiciren durch einen Canal unter dem sie oberflächlich trennenden Mittelstück, und man würde ebenso gut wie beim Hodensack auch diese beiden Hälften durch Vereinigung der sie umschreibenden Gränze zwischen Cutis und Schleimhaut zum Schluss bringen können. Es bleibt dann nur noch das Mittelstück, und auf dieses werde ich später näher eingehen, nachdem ich noch zuvor den dritten Theil, die hinter dem Perinealbruch gelegene Platte f erwähnt habe. Ich habe dieselbe bei der Beschreibung eine Decke genannt und muss diesen Ausdruck auch beibehalten, da ich in ihr nur eine Verschlussmembran zwischen beiden auseinandergetriebenen Sitzbeinen erkennen kann. Die Mastdarmmündung an der rechten Seite Fig. 1 y würde freilich, wenn man beide Hälften aneinander bringen würde, nicht in die Mitte fallen; auch ist kein sphincter vorhanden, sondern es ist nur eine weite Mastdarmöffnung, aber ich glaube, dass bei einer so bedeutenden Entwicklungsstörung der ganzen Partie zwischen Nabel und Steissbein dieser Veränderung keine grosse Bedeutung beigelegt werden kann.

Was nun die Mittelplatte zwischen beiden halben Blasen anlangt, so verweise ich hier gleich auf den in der Monatsschrift für Geburtskunde und Frauenkrankheiten 1865 Band

26, pag. 244 von Herrn Rose mitgetheilten Fall. So viel ich auch in der Litteratur suchte, so ist dies doch der einzigste Fall geblieben, der die meiste Aehnlichkeit mit dem meinigen hat, da in diesem, abgesehen von anderen Abnormitäten, die sich in jedem der beiden Fälle gesondert finden, auch hier die Mittelplatte eine besondere Rolle spielt. Rose sagt (der Fall betrifft ein weibliches Kind) Seite 250: „Zunächst haben wir hier also eine ganz vollkommen getrennte Duplicität der Eier- und Harngänge mit vollständiger Trennung der beiden Hälften durch eine Gekrösfalte in der Art, dass die beiden rechten Gänge gemeinsam auf der offenen Blase münden, während die linken ganz gesondert sind. Der linke Harngang mündet in die linke Blase, der Eiergang darunter in der Haut.

Beide Hälften sind äusserlich durch einen Epidermiswulst sowie eine bis an das Steissbein verlaufende angeborene Darmspalte getrennt, wogegen die zugehörige Gekrösfalte innen der Art den ganzen Unterleib in 2 Theile theilt, die rechte Niere den Grund des Beckens ausfüllt, dass das Zusammenkommen der 2 Harn- und Eiergänge unmöglich ist. Dies mag die Ursache sein, dass sich hier zwei vollständig getrennte Blasen finden, welche beide wieder „gespalten“ im Sinne der Embryologie, d. h. offen sind. Der Grund davon wird bei dem Mangel jedes irritativen Vorganges die Ausfüllung des kleinen Beckens mit der Niere sein, welche die Bildung einer (oder zweier) Harnröhren und damit das Zustandekommen der zweiten fontalen Harnxcretionsperiode verhindert hat. Den so eben bezeichneten Epidermiswulst beschreibt er weiter Seite 246 mit den Worten: Die rechte Blasenhälfte, die grössere und buckligere, $^5/_4''$ hoch und $^7/_8''$ breit, setzt sich wie der ganze Körper rechts gegen die normale, epidermisbedeckte Bauchhaut mit einem Graben ab, der am unteren Ende der Blase auf der Steissbeinseite mit mehreren Hautwülsten besetzt ist; links wird sie von einem vier Linien breiten Hautwulst begränzt, der sich in der Mittellinie hinauf $1^1/_2$ Zoll erstreckt

und zuletzt nur sich nach links wendend zwischen linker Blase und dem penisartigen Körper einerseits, rechter Blase und Nabelplatte andrerseits eine flache, reichlich eine Linie breite Epidermisgrenze bildet. Ein schmalerer Ast dieses Hautstreifens bildet eine Grenze zwischen rechter Blase und Nabelplatte.

Auf der folgenden Seite beschreibt derselbe Autor weiter eine ähnliche Brücke und Verbindung zweier Blasenhälften, wie in meinem bereits beschriebenen Fall mit den Worten: „Das glatte untere Drittheil der rechten grossen Blase ist links zum Theil von dem senkrechten Epidermiswulst bedeckt, der dort einen glatten 4‴ langen und hohen Kanal enthält, welcher unter der den penisartigen Körper quer theilenden Dünndarmfalte breit mündet und im Innern keine ausgeprägte Structur erkennen lässt.

Etwas ähnliches findet sich links, nur ist die mit Epidermis bedeckte Hautfalte sehr viel schmäler und deshalb der hier einen Zoll breite, fast gleiche Kanal sehr viel kürzer; ausserdem liegt hier dieser Hautstreifen aussen von der Blase, so dass er mit dem anderen, in den er übergeht, um linke Blase und Dünndarm ein Oval beschreibt.

In beiden Fällen also, abgesehen von der Geschlechtsverschiedenheit und den sonstigen Abnormitäten, (so findet sich z. B. im anderen Falle ein Defectus ani, coli, coeci et processus vermiformis, woraus ein angeborener Nabelafter, durch den sich beide Dünndarmstücke füllhornartig gestülpt haben, gefolgert wird) finden sich also sowohl offene gespaltene Blasen, wie ein beide Seiten verbindender überbrückter Canal, nur ist der Unterschied vorhanden, dass sich in jenen eben erwähnten Fall eine Brücke findet von cutisbeschaffenheit.

Diese Brücke erklärt Rose in seinem Vortrag Seite 251 mit den Worten: „Die zwei senkrecht durchbohrten Hautfalten werden sich dadurch erklären, dass die seröse untere Vereinigungshaut, Rathkes Membrana reuniens inferior, welche

vor der Entwicklung des Haut- und Muskelsystems die Leibeshöhle schliesst, die Decke aller Harnstrangfisteln, offener Blasen und persistenter Allantoiden bilden wird, wie sie in die Scheide des Nabelstranges übergeht und bei einigen Fischen als Nabelsack sogar den ganzen Dotter überzieht; später aber geht sie schon vor oder bei der Geburt in Folge der Atrophie ihrer Gefässe (Verzweigung der Nabelvene) zu Grunde, da sie ohnedem die Entbindung hindern würde. Da, wo der Harndruck stärker, berühren sich die Blasen, so dass sie keine solidere Verbindung dazwischen zu Stande kommen lassen; wo er schwächer, bilden sich an ihr die Bauchdecken (Bauchplatten) wie gewöhnlich, also rund um die offenen Blasen und hier, wo zwei sind, auch dazwischen. Diese Zwischenbildung wird in Folge der Hinfälligkeit der unteren Verbindungshaut als eine Leiste, und da, wo die beiden kugelförmigen Blasen zusammenstiessen und sich so berührten, dass es nicht zu einer solideren Bildung kommen konnte, wie ein Brückenbogen stehen bleiben.

Gegen diese Worte hat bereits Klebs am Ende des betreffenden Vortrages angeführt, dass Rose's Ansicht für den vorliegenden Fall viel Wahrscheinliches für sich habe, allein schwer erklärlich bliebe immer, dass die Mittellinie, die die beiden Blasen trennt, die Beschaffenheit der cutis hat. Vorliegender Fall nun zeigt dieselbe Brücke, aber nicht aus cutis bestehend; ob nun in jenem Fall ein Irrthum, wenn es auch nach Rose's letzten Worten schwer annehmbar ist, vorliegt, will ich dahin gestellt sein lassen. Jedenfalls ist dies ein Beweis, dass es nicht cutis sein muss, wie man es auch nicht erwarten sollte und wie Klebs es in seinem Zweifel auch ausgesprochen hat. Ob die Brücke in vorliegendem Fall in derselben Weise zu deuten, wie in dem von Rose berichteten, werde ich später, nachdem ich mehr auf die Entwickelung der Bauchdecken eingegangen bin, ausführen.

Klebs sagt weiter, da die Bauchdecken bekanntlich seitlich heranwachsen, so sei das Vorhandensein von cutis in der Mittellinie nicht gut erklärlich, ohne das man einen

vorher bestandenen Bauchverschluss annehme. Dass dieser aber nicht bestanden hat, dass mithin die cutis in der Mittellinie von den Bauchplatten nicht abgerissen ist, wird in beiden Fällen sicher dadurch bewiesen, dass nirgends irgend ein Zeichen von Gewalt, die solche Ruptur veranlassen könnte, angeführt ist. Rose sagt ausdrücklich, dass weder Narben, noch Fetzen von Zerreissungen vorhanden gewesen und auch in meinem Falle habe ich gesucht, die Grenze zwischen Haut und Schleimhaut so genau zu beschreiben, dass ein Verdacht an solche Vermuthungen nicht aufkommen konnte. Ist dieser aber beseitigt, so ist es erst recht schwer erklärlich, wie in Rose's Fall cutis an diese Stelle gelangen konnte. Schwund einer Verbindung bei starkem Harndruck von beiden Seiten ist leicht denkbar, auch bilden sich da, wo der Harndruck schwächer, Bauchplatten; dass sich aber rund um offene Blasen herum und namentlich da, wo zwei sind, auch dazwischen — wie gewöhnlich — Bauchplatten bilden, scheint mir ungewöhnlich zu sein. Rose erwidert die Ansicht von Klebs, man könne sich ein Vorhandensein von cutis in der Mittellinie ohne vorher bestandenen Bauchverschluss anzunehmen, nicht recht vorstellen, mit den Worten: „Er sei der Meinung, dass sich die beiden Allantoiden stellenweise wie 2 Kugeln berührt haben mögen, und dass so ein dünner seröser Bauchverschluss zu Stande gekommen sei. Die Allantoisblätter seien dann bald zu Grunde gegangen, nachdem sich bei dem allseitigen Zusammenwachsen der Bauchdecken in diesem Falle die gedachte Brücke in der Richtung von oben nach unten gebildet hatte.

Schwer verständlich ist es mir, wie sich 2 Kugeln, 2 Allantoiden stellenweise berühren sollen, um auf solche Weise einen dünnen serösen Bauchverschluss zu Stande bringen zu können. Noch unklarer aber wird mir die Sache, wenn dieser seröse Bauchverschluss nun schwinden soll, nachdem sich bei dem allseitigen Zusammenwachsen der Bauchplatten, — wie gewöhnlich — eine Brücke von oben nach unten gebildet haben sollte.

H. Rathke beschreibt im Archiv für Anatomie, Physiol. u. s. w. von Dr. Joh. Müller 1838 pag. 361, 71. Die Entwickelung der Bauchdecke. Er hat sich sehr junger Wirbelthierembryonen zur Untersuchung bedient, und findet „dass bei ihnen in einer gewissen Zeit des Fruchtlebens nur da, wo der Unterkiefer, die vorderen Zungenbeinhörner und die Kiemen in der Bildung begriffen sind, also da, wo alle 3 Blätter der Keimhaut im Zusammenhange bleiben, die Bauchplatten eine ziemlich grosse Dicke haben, in ihren übrigen grösseren Theilen aber äusserst dünne sind, und ein hautartiges Aussehen besitzen. Mit zunehmendem Wachsthum der Frucht scheint nun auch dieser Theil der Bauchplatten sich von dem Primitivstreifen aus zu verdicken, und jederseits an ihm einen langen Saum zu bilden, der unmerklich in den dünneren häutigen Theil übergeht, und in dem, während er nicht blos an Dicke, sondern auch an Breite zunimmt, Rippen, Beckenknochen, Brustmuskeln und Bauchmuskeln entstehen. Nicht jedoch erfolgt in der That, wie ich an verschiedenen Wirbelthieren, namentlich Schlangen, Vögeln und Säugethieren bemerkt habe, die Verdickung in dem häutigen Theil der Bauchdecken selbst, indem in oder auf ihm immer mehr plastischer Stoff abgelagert würde, sondern geht von dem Primitivstreifen aus, erscheint als ein neuhinzugekommener Theil, der immer mehr an Breite und auch an Dicke zunimmt und jenen häutigen Theil immer weiter von dem Primitivstreifen fortschiebt. Eine geraume Zeit hindurch nehmen, wie sich die Eingeweide der Brust- und des Bauches vergrössern, diese neuhinzugekommenen Theile und auch der früher vorhandene oder hautartige Theil, der fortan die untere Vereinigungshaut (Membrana reuniens inferior) heissen mag, immerfort an Ausbreitung zu. Dann aber gewinnen jene die Oberherrschaft, und dieser verkleinert sich erst durch Contraction, dann durch Resorption immer mehr, bis er zuletzt ganz verschwindet. Jene dickeren Theile kommen indess von beiden Seiten her einander immer näher, bis sie einander berühren und zuletzt unter einander völlig verschmelzen.

Zuerst erfolgt die gegenseitige Berührung an den beiden Enden der Rumpfhöhle, zuletzt da, wo sich der Nabel findet. Pag. 366 äussert sich derselbe Autor weiter und gerade auf diese Worte bezieht sich Rose bei seiner Schilderung. „Einen der augenfälligsten Beweise endlich, von dem Verschwinden eines Theils der Bauchwandung, desjenigen nämlich, welchen ich die untere Vereinigungshaut genannt habe, giebt uns der Embryo derjenigen Fische, bei welchen ein Nabelsack als Einhüllung des Dottersacks vorkommt, wie dies namentlich bei den Embryonen der Plagiostomen, des Blennius viviparus und der Syngnathen der Fall ist. Es ist dieser anfangs enorm grosse, nachher in Folge von Resorption spurlos verschwundene Sack nichts anderes, als ein Theil der unteren Vereinigungshaut.

Gegen diese Ansicht ist auf der anderen Seite diejenige von Remak zu beachten. (Untersuchung über die Entwicklung der Wirbelthiere 1855, Bemerkung 38, Seite 47.) Er sagt da, Rathke habe zuerst bemerkt, dass die ursprüngliche Bauchwand nicht die Anlage der Knochen und Muskeln ist. Nach Rathke besteht die ursprüngliche Bauchwand, welche derselbe (Müller Archiv 1838 Seite 366 beschreibt) aus 3 verschiedenen Schichten oder Blättern, einer inneren serösen, einer mittleren zellstoffhaltigen und einer äusseren in die allgemeine Hautbedeckung übergehenden. (Entw. d. Natter S. 62.) Diese Vereinigungshaut soll allmählig verschwinden und die Bauchplatten aus der zu beiden Seiten der Wirbelsäule befindlichen Belegungsmasse hervorwachsen, um zuletzt der Wirbelsäule gegenüber zur Berührung und Verwachsung zu gelangen. Reichert dagegen hat erkannt, dass diese Vereinigungshaut nicht schwindet, sondern bleibt. Er sagt: „Wenden wir uns nun zur Bauchabtheilung der unteren Wirbelröhre, so sehen wir hier die Visceralplatten allmählig den Urplatten des Wirbelsystems entwachsen. Sie halten sich dicht an das Hautsystem, welches als Membrana reuniens inferior in das Amnion auslauft. Sie sind nicht loszutrennen, aber ihr Hervortreten markirt sich durch eine von den Urplatten ausge-

hende Verdickung der Substanz.“ Späterhin sagt er „dass die Basis des Amnions als Membrana reuniens inf. voranschreitet und an ihrer unteren und inneren Fläche die Visceralbogen nachfolgen.“ Es kann also für erwiesen gelten, dass wenigstens ein Theil der Membrana reuniens inf. erhalten bleibt. Dass aber auch ein Theil derselben verloren geht, führt Remak selbst weiter aus in seiner Untersuchung der Wirbelthiere Seite 48 § 92 bei der Beschreibung seiner Bauchhaut. „Diese ist eine Fortsetzung der ursprünglichen Bauchwand, d. h. der Rippenhautplatte und des bedeckenden Hornblatts und bildet die Basis des Amnions, in welches sie ohne bestimmte Grenze übergeht. Sie dient den Bauchwänden, so lange die letzteren noch zu schmal sind, als Ergänzung, um die Eingeweide der Brust- und Bauchhöhle zu umfassen.“ Weiter sagt derselbe Autor in einer Bemerkung zu seiner Bauchhaut Seite 48, Anmerk. 39. Die Bauchhaut ist nicht ganz identisch mit Rathkes unterer Vereinigungshaut. Wie ich schon gezeigt habe, umfasst die Rathkesche Vereinigungshaut auch die ursprüngliche Bauchwand, die Rippenhautplatte mit dem Hornblatte; die Bauchhaut dagegen ist eine nur für das embryonische Leben bestimmte Fortsetzung der ursprünglichen Bauchwand. Als solche war sie schon von Baer beschrieben und erkannt, was Rathke übersehen zu haben scheint. Baer sagt bei der Beschreibung des sechsten Tages (Thl. 1, S. 94): „Die Bauchplatten sind noch sehr schmal und nehmen anfangs ein Drittheil, dann fast die Hälfte der Höhe des Bauches ein; das Uebrige dieser Höhe wird von der Bauchhaut umschlossen, welche mehrere Schichten deutlich unterscheiden lässt; und später beim 8ten, 9ten und 10ten Tag Thl. 1 S. 109: „Die Bauchplatten nehmen bedeutend an Höhe zu und erreichen einander vorn. Baer erkannte also schon, dass sich an die ursprünglich sehr schmalen Bauchwände eine vergängliche häutige Ergänzungshülle für die Brust- und Baucheingeweide anschliesst, die er Bauchhaut nannte. Ferner sagt Remak später Seite 49. An der Bauchwand der Beckenbucht findet sich in der Mittellinie eine lockere Vereinigungs-

haut; sie ist der hinterste Theil der Bauchhaut. Sie wird durch die sich verbindenden Seitentheite der Beckenbucht verdrängt, nachdem sie die gefässhaltige Aussenschicht der Allantois geliefert hat.

Der Schluss meiner Betrachtungen ist also, dass ein Theil der Membrana reuniens inf. als innerste Haut der Bauchdecken bleibt; ein Theil aber als Bauchhaut hinfällig wird und die gefässhaltige Aussenschicht der Allantois liefert.

Beziehen wir nach diesen Betrachtungen dass Schlussresultat auf Rose's Worte, Seite 257. Die 2 senkrechten durchbohrten Hautfalten werden sich dadurch erklären, dass . . . . (siehe oben) so wird sich ergeben, dass diese Worte Rose's, wenn auch keineswegs falsch, so doch ungenau sind, da diese Membrana reun. inf. nur theilweise als Bauchhaut wegfällig ist, theilweise die innerste Bedeckung der bleibenden Bauchwand abgiebt. Die Hautbrücke in Rose's Fall, wie die beschriebene Membran im vorliegenden Fall lassen sich aber, so viel ich auch hin und her überlegt habe, nicht anders deuten und sind daher nur auf diese Membran zu beziehen.

In allen übrigen Theilen schliesst sich der vorliegende Fall so eng an den von Rose citirten, dass ich die Bemerkungen, die dieser Autor dort bereits über die übrigen Abnormitäten gemacht hat, nur wiederholen kann. Rose sagt: „Darm und Bauchdecken wachsen wohl von der Seite sich nähernd zusammen, aber die Blase geht darnach aus oder an dem vereinigten Organ der unpaaren Allantois hervor. Wie kann eine Hemmungsbildung jenen Einfluss haben auf diese, die sich in ganz anderer Weise entwickelt. Nur dann wäre man eine wirkliche Blasenspaltung als Hemmungsbildung anzunehmen berechtigt, wenn man vom Nabel ab den Darm bis zu seinem Ende gespalten und jeder Spaltfläche eine vollständig gesonderte Blasenfläche entsprechen fände; ein Fall, von dem mir kein Beispiel bekannt ist. Jeder Fall, in dem die Blase oberhalb der Genitalien und der Schaamfuge offen steht, ist als Persistenz des mehr weniger weiten urachus zu deuten und die Blase ist offen, nicht weil sie zerrissen

ist, was, wenn es überhaupt vorkommt die Ausnahme ist, da man in der Regel keine Spur davon findet, sondern weil die normale Bildung der Harnröhre auf irgend ein Hinderniss gestossen ist, welches in vorliegendem Falle durch die zu grosse Leber gegeben ist. So geht der Ursprung aller Fälle von Blasen und Darmspalte in den ersten foetalmonat zurück, wo bei der Nähe des Nabels an den Geschlechtstheilen die so ungleiche Grösse der persistenten Oeffnungen erklärlich wird.

Die runde Nabelschnurinsertion fehlt in diesem Falle, da der urachus in die Missbildung aufgegangen ist; auf diese Weise musste ganz nothwendig die runde in die bandförmige Insertion verändert werden.

Die ganze Hemmungsbildung primär als von einer Diastase der Schambeine verursacht anzusehen, ist, wenn es in anderen Fällen auch behauptet ist, in vorliegendem Falle undenkbar. Sowohl das Offenbleiben der Blase wie der Perinealbruch sind hier allein durch die Grösse der Leber bedingt. Mit Recht kann daher dieser Fall demjenigen von Rose, in welchem durch die abnorme Lage und Grösse der Niere sowohl ein Offenbleiben der Blase, wie ein Defectus ani, coli, recti, cocci bedingt war, zur Seite gestellt werden, zumal da in beiden ein Gedanke einer vorher bestandenen Entzündung, durch welche solche Störung veranlasst sein könnte, bei dem Fehlen von Narben, Rissen u. s. w. von vorne herein ausgeschlossen werden kann.

Erklärung der Figuren.

Fig. I.

H vergrösserte Leber.
R linke Niere.
n Nabelstrang.
e Hautstreifen, welcher von der rechten Seite bis zur rechten unteren Hälfte des Nabels verläuft.
u u Uretermündungen.

† Tuberculum oss. pubis.
p penis.
s scrotum.
m perinealbruch.
y Mastdarmmündung.
a Schleimhautring der Membr. reuniens inf., die den Perinealbruch kreisförmig umfasst.

Fig. II.

o c os coccygis.
y Mastdarmmündung.
z kleiner Tumor auf dem Perinealbruch.
m Perinealbruch.
s scrotum.
x Blase über dem Steissbein.
f Decke zwischen d. Falte b u. os coccygis, 3. Theil d. Tumors.

Fig. III.

R rechte Niere.
t Hoden.
† Tubercul. oss. pub.
M Mastdarm.
D Dünndarm.
A Aorta.
Vc Vena cava.
U Ureter.

Fig I.

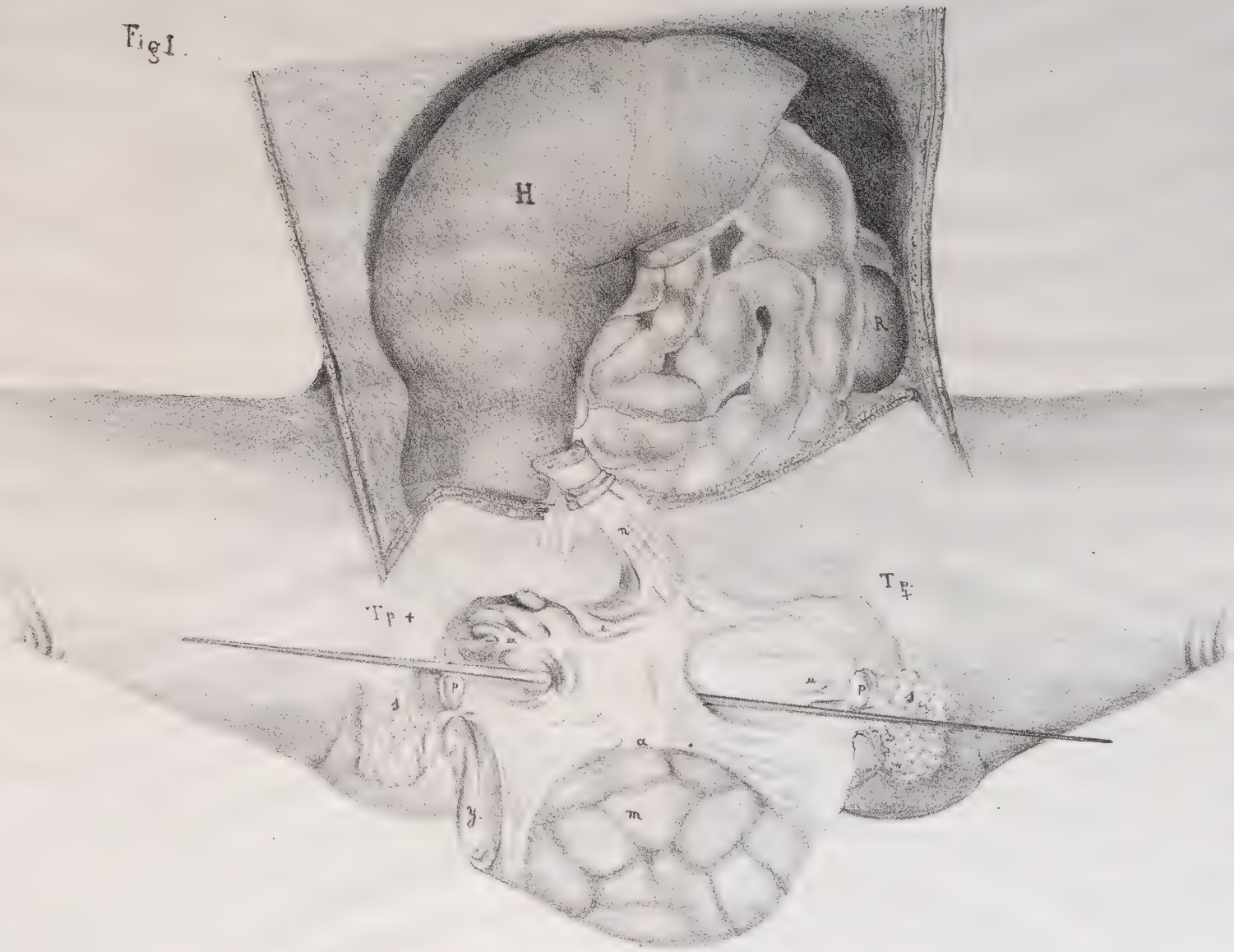

Fig II.


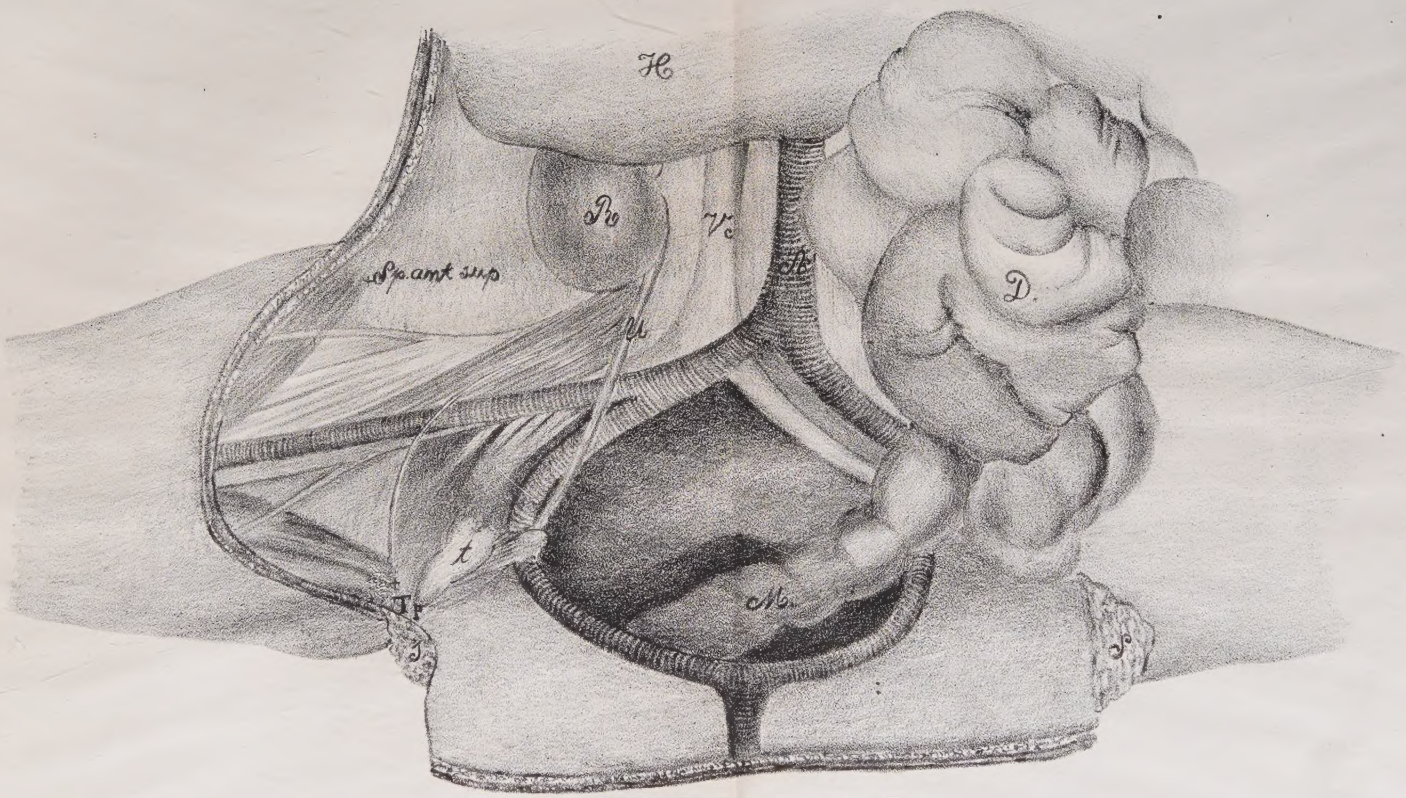
Fig III.